

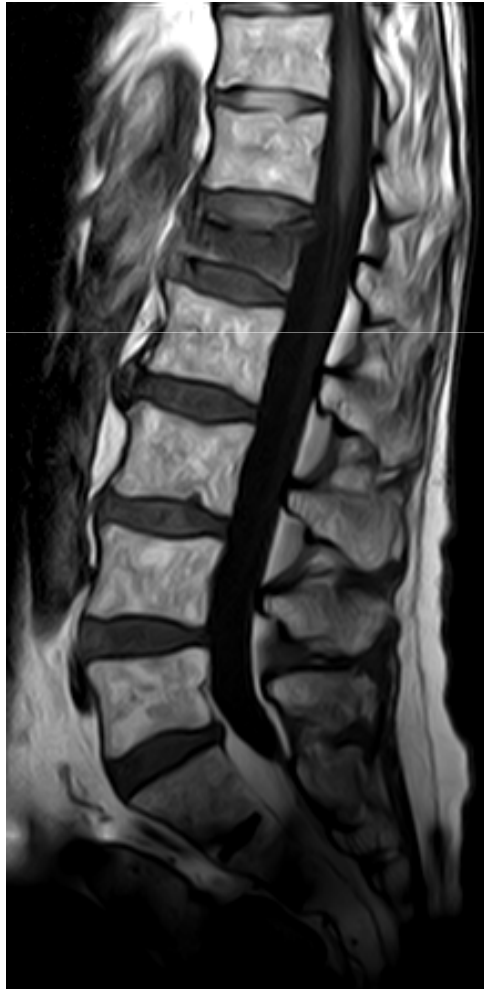Cifoplastia L1

Clínica

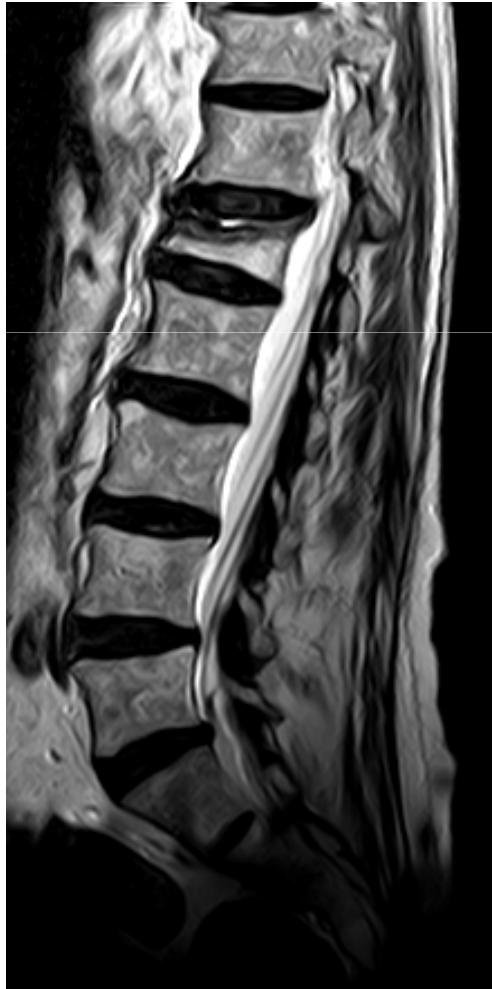- Varón de 81 años con dolor lumbar resistente a antiálgicos secundario a aplastamiento vertebral agudo L1.
- AP: Ictus de repetición. Enfermedad de Parkinson. HTA. DM II.

RM: aplastamiento agudo L1

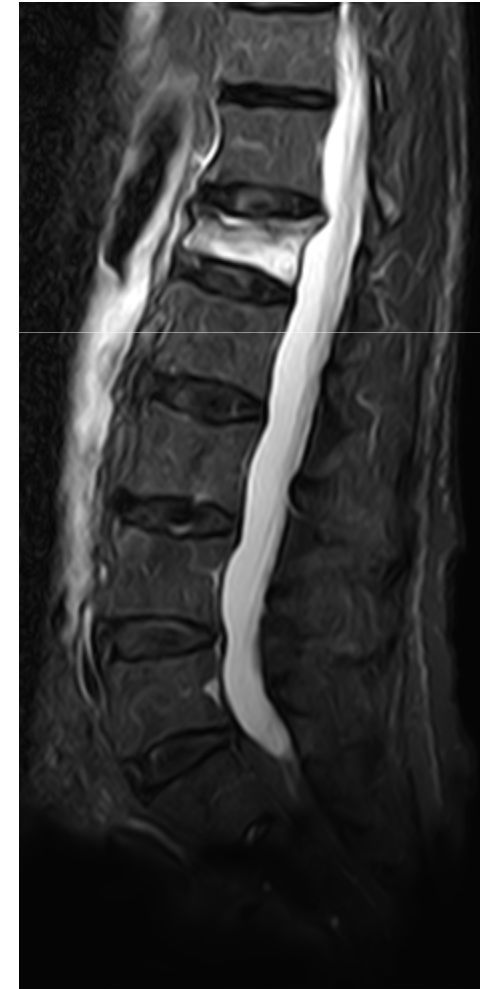T1



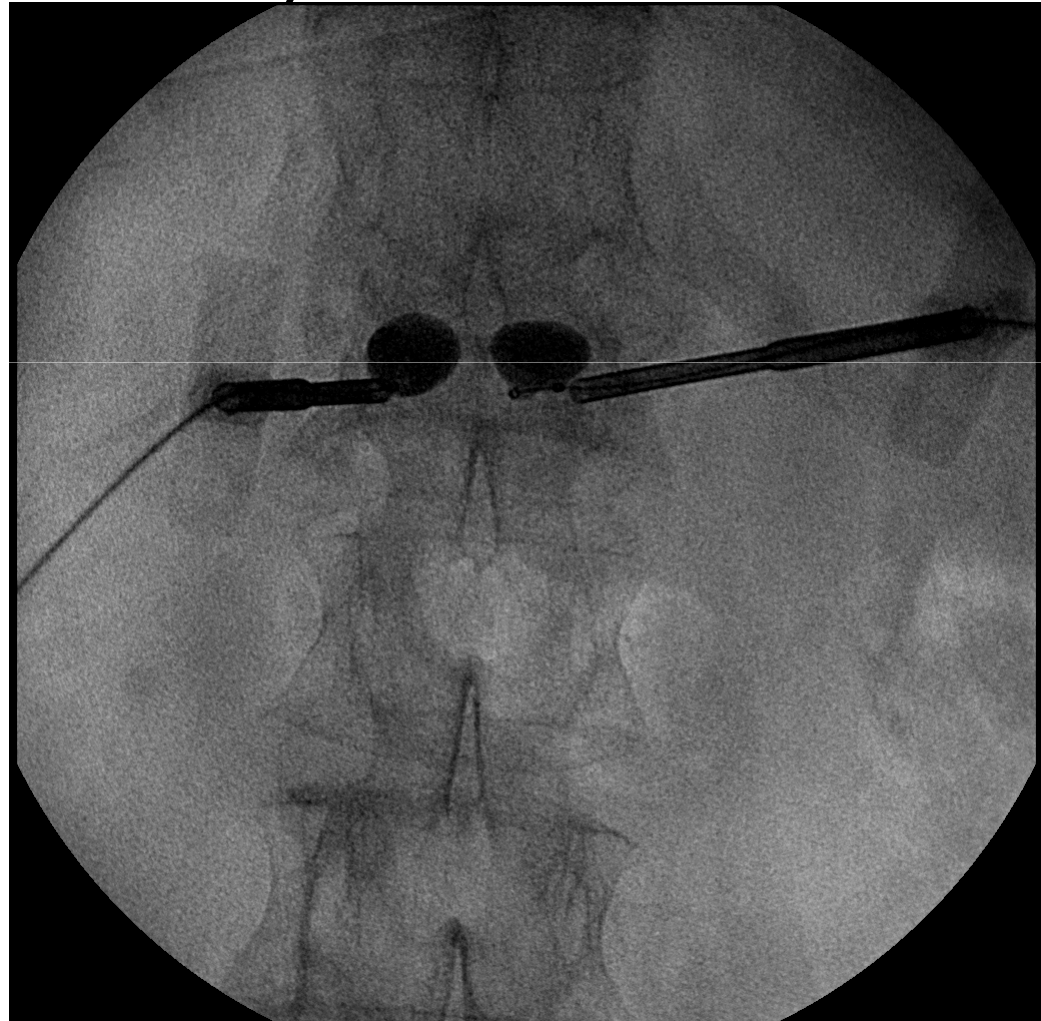
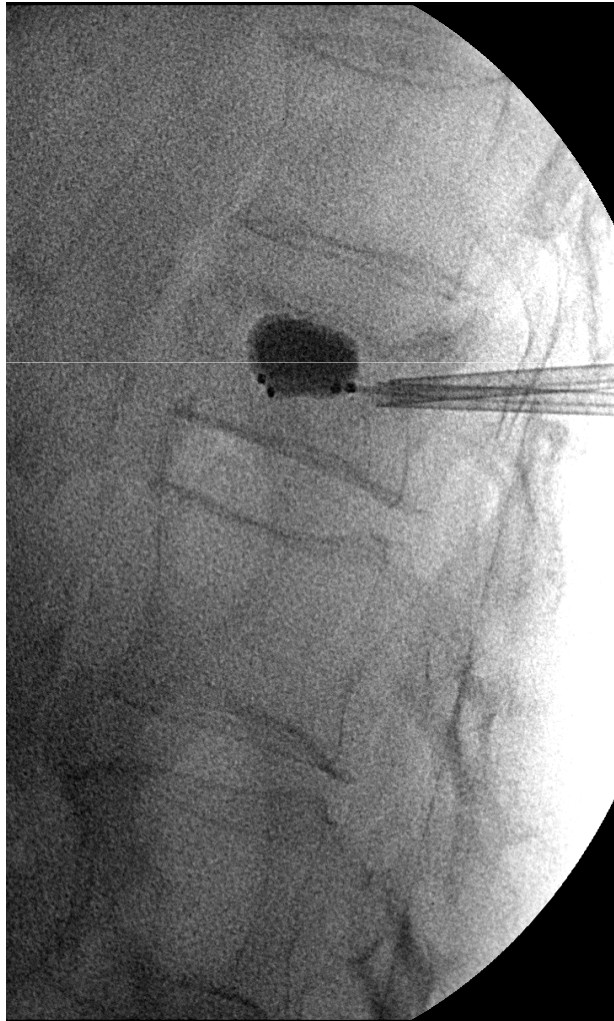
T2



STIR



Intervención: acceso bipedicular y cifoplastia con balón L1 (Stryker IVAS)



Resultado final: adecuada cementación y control postoperatorio inmediato del dolor

